Aus dem pathologisch-anatomischen Institut der Universität Basel.
Vorsteher: Prof. Dr. A. Werthemann.
Arbeit unter Leitung von Dr. S. Scheidegger.

Zur Frage der Encephalitis vera neonatorum

Inaugural-Dissertation

ZUR

ERLANGUNG DER DOKTORWÜRDE

DER

MEDIZINISCHEN FAKULTÄT

DER

UNIVERSITÄT BASEL

VORGELEGT VON

HANS MÜLLER

AUS BASEL

BASEL
Buchdruckerei zum Hirzen A.G.
1939

Aus dem pathologisch-anatomischen Institut der Universität Basel.
Vorsteher: Prof. Dr. A. Werthemann.
Arbeit unter Leitung von Dr. S. Scheidegger.

Zur Frage der Encephalitis vera neonatorum

Inaugural-Dissertation

ZUR

ERLANGUNG DER DOKTORWÜRDE

DER

MEDIZINISCHEN FAKULTÄT

DER

UNIVERSITÄT BASEL

VORGELEGT VON

HANS MÜLLER

AUS BASEL

BASEL
Buchdruckerei zum Hirzen A. G.
1939

Von der medizinischen Fakultät der Universität Basel genehmigt auf Antrag von Herrn Prof. Dr. A. Werthemann.

Tag der Promotion: 7. März 1939.

R. UNIV.
BIBLIOTHEEK
LEIDEN

Meinen lieben Eltern.

Digitized by the Internet Archive
in 2026

https://archive.org/details/IA41546711_0066

EINLEITUNG

Im Folgenden werden zwei pathologisch-anatomische Beobachtungen von Säuglingen beschrieben, die unter Krämpfen ad exitum gekommen sind und bei denen histopathologische Veränderungen im Gehirn festgestellt wurden, die auf den ersten Blick als echte Entzündung imponierten. Der erste Fall erwies sich bei genauer Untersuchung als nicht entzündlich. Er gibt Gelegenheit, die Bedeutung der *Keimzentren* hervorzuheben, jener Zellansammlungen, die in Ventrikelnähe Ueberreste der im Abbau und Umbau begriffenen Matrix darstellen und die mit entzündlichen Infiltraten verwechselt werden können. Ferner wird auf die von Roback und Scherer erstmals beschriebene *Myelinisationsgliose* hingewiesen. Es sind das proliferative Gliazellreaktionen, die an bestimmte Fasersysteme gebunden, zu verschiedenen Zeiten überall im Gehirn vorkommen und rein morphologisch irgendwie im Zusammenhang mit der Myelinisation stehen. Beim zweiten Fall handelt es sich um echte Entzündung des Gehirns und der Leptomeninx, deren Entstehungsmodus sich pathologisch-anatomisch nicht vollständig erklären ließ.

FALL 1:

SEKTION Nr. 378/38, MARIANNE S.

Klinisches: Familienanamnese: o. B. Mutter II Para, gesund, etwas klein und hypoplastisch. Keine Fehlgeburten. Geburt: Vorzeitiger Blasensprung, primäre Wehenschwäche, reine Steißlage. Eröffnung 3 Std. 20 Minuten, Austreibung 15 Minuten.

Kind: 1750 gr, 42 cm, blaß asphyktisch. Fängt nach künstlicher Atmung, Lobelin und Hautreizen zu wimmern an. Status: Haut hochrot, dünn, schlaff. Geringes Fettpolster; Muskulatur steif; krampfhafter Faustschluß. Schreit leise. Charakteristisches Vogelgesicht; Protrusio bulbi; Lidspalten weit offen; starrer Blick. Große Fontanelle stark gespannt, nicht pulsierend. Gerader ø 11, großer, querer ø 9, kleiner, querer ø 7, Umfang 31,5. Skleren leicht ikterisch; weite Pupillen; leichter Rucknystagmus. Ohrläppchen beidseits angewachsen. Herz, Lungen, Abdomen o. B. Reflexe der Bauchdecken nicht auslösbar. Periost- und Sehnenreflexe gesteigert. Kein Klonus auslösbar. Temperatur normal. —

Am Tag nach der Geburt morgens klonisch-tonische Krämpfe, Zyanose. Temperatur 37,8. Exitus letalis.

Klinische Diagnose: Mißbildungen, angeborener Hydrocephalus.

Aus dem Sektionsprotokoll (Obduzent P. D. Dr. Roulet): Kopf ziemlich groß; Gesicht ziemlich spitz; Hinterkopf ausgedehnt und breit, besonders in der Temporalgegend. Mund klein. Ohrläppchen angewachsen. Pupillen mittelweit, gleich, rund. Fingernägel erreichen kaum die Fingerkuppen. Keine Lanugobehaarung mehr. Die Lungen lassen durch die Pleura hindurch zahlreiche, oft erhebliche, bis linsengroße, dunkelviolett-rote Blutungen erkennen. Die rechte Lunge zeigt im Mittellappen abnorme Kerbung. Herz groß. In der Gegend des Pars membranacea der Kammerscheidewand besteht ein für ein Bleistift gut passierbares Loch, durch welches beide Kammern kommunizieren. Foramen ovale noch leicht offen. Die Pulmonalklappen zeigen eine Verschmelzung zweier Klappen, so daß nur zwei Klappen vorliegen. Milz klein, dunkelrot, blutreich, auf Schnitt undeutlich gezeichnet. Am Hilus pfefferkorngroße Nebenmilz. Leber groß, oberflächlich glatt mit lockerer

Konsistenz. An der Unterfläche eine breite Parenchymbrücke über dem Lig. rotundum, sowie eine abnorme Kerbung im Lobus quadratus. Auf Schnitt blutreich, eher dunkel, da und dort mit gelblichem Schimmer, trüb und undeutlich gezeichnet. Die Nieren bilden ein hufeisenförmiges Gebilde und sind mit ihrem unteren Pol zusammen verschmolzen. Die Nierenbecken sind getrennt. Es bestehen zwei Ureteren. Gewebe blutreich, deutlich gezeichnet. Magenschleimhaut gerötet, zeigt da und dort kleine Blutungen. Die harte Hirnhaut mit der Schädeldachinnenfläche verlötet. *Gehirn* scheint wohlgeformt; die Windungen etwas breit und plump. Die weichen Hirnhäute nicht besonders blutreich. Das Gehirn zeigt auch von der Unterfläche betrachtet regelrechte Entwicklung. Es wird in toto in Formol fixiert. Nach Formolfixierung gleichmäßige Konfiguration. Es erscheint das Kleinhirn im Verhältnis zum Großhirn etwas gering ausgebildet. Die Frontalscheiben durch das Großhirn zeigen, daß der Aquaeductus Sylvii weit ist; auch die Seitenkammern sind sehr weit, besonders die Hinterpole reichen tief gegen das Occipitalhirn zu. Brücke schmal. Blutpunkte zahlreich, hauptsächlich im Haubengebiet. Im Kleinhirn finden sich ebenfalls Blutpunkte, besonders im Mark, das gegenüber der Rinde schmal erscheint. Das Ependym läßt nirgends Granulationen erkennen.

Histologische Untersuchung.

Histologisch wurden untersucht einzelne Blöcke von dem zuerst in toto in Formol fixierten Gehirn. Färbungen: Thioninblau an Celloidin - Uebersichtsschnitten. Kresylechtviolett, Hämalaun-Eosin und van Gieson an Paraffinpräparaten.

Histologisch läßt sich eine Zellvermehrung nachweisen an verschiedenen Stellen des Gehirns, hauptsächlich aber im Gebiet des Ventrikelsystems. Es sind subependymal an einzelnen Orten Zellanhäufungen vorhanden, die besonders im Gebiet der Seitenventrikel nachzuweisen sind. Diese erwähnten Zellanhäufungen sind stellenweise besonders um Gefäße herum recht deutlich. Es kommt häufig zur Ausbildung eines dichten Zellmantels, der meistens halbmondförmig einem Gefäß angelagert ist. Diese Zelllager begleiten die Gefäße auf größere Strecken hin, ohne sie aber ganz zu umscheiden. Histologisch erweisen sich diese Zellen als sehr gleichartig. Sie zeigen ziemlich chromatinreiche, runde Kerne. Aus den Schnittpräparaten ergibt sich, daß diese Zellansammlungen nicht diffus über das Hirngewebe ausgebreitet sind, sondern sie finden sich am stärksten um die Seitenventrikel herum. Im Gebiet

der Rautengrube sind sie schon viel spärlicher und lassen sich im Bereich des verlängerten Markes überhaupt nicht mehr feststellen.

Wenn wir in Uebersichtspräparaten die Seitenventrikel betrachten, so ist auffallend, daß an einzelnen Orten große, dunkle, streifenförmige Zellinfiltrate zu verfolgen sind, die schon mit bloßem Auge sich erkennen lassen. Auf einem Frontalschnitt in Höhe des Rostrums sind zwei dunkle Streifen sichtbar, die vom Rostrum ausgehend beidseits der basalen Rundung des Schwanzkernes folgen und sich gegen die äußere Kapsel erstrecken. Es ist mikroskopisch auffallend, daß diese streifenförmigen Infiltrate sich aus gleichartigen Zellen aufbauen, die nicht gefäßabhängig sind. Es besteht kein Zweifel, daß es sich hier um entsprechende Faserzüge handelt, die sich eben im Vollstadium der Myelinisation befinden. Diese in sog. „Gänsemarschanordnung" vorhandenen Elemente entsprechen genau jenem Zelltypus, wie er von Scherer in seinen Arbeiten beschrieben wurde. Die nicht sehr chromatinreichen Kerne werden in exzentrischer Lage von einem dunkel sich anfärbenden Plasma begrenzt.

Die Adergeflechte sind zart und ohne entzündliche Infiltration. In Ventrikelnähe sind vereinzelt kleine Cystenbildungen. Das Ependym ist jedoch erhalten. Es sind auch keine Reaktionen vorhanden, die auf einen früheren Entzündungsprozeß des Ependyms hinweisen würden; so fehlen ganz die Gliaknötchen oder eine sog. Ependymitis granularis. Die z. T. diffus unter dem Ependym vorhandenen, zahlreichen Gliakerne reichen nicht aus, um einen entzündlichen Prozeß anzunehmen. Daß es sich nicht um einen Prozeß handelt, der das ganze Hirngewebe gleichmäßig befällt, geht daraus hervor, daß einzelne Abschnitte die Myelinisationsgliose kaum mehr erkennen lassen; andere Partien jedoch sind bei diesen Umbauerscheinungen noch weniger beteiligt. So ist z. B. der Balken fast ganz frei zum Unterschied von den tieferen, ventrikelnahen Abschnitten. Es entsprechen diese Verhältnisse dem Befund der Untersuchungen der embryonalen Entwicklung.

Die embryonale Körnerschicht des Kleinhirns ist zellreich. Es ist auch das ein Befund, der den Verhältnissen in diesem Lebensalter entspricht. Die Molekularschicht ist in nur zarter Lage vorhanden und relativ zellarm. Blut- und zellreicher erscheint die Leptomeninx. Nennenswerte Umänderungen an den Ganglienzellen sind nicht vorhanden. Eine deutliche Nissl-Struktur und Kernfärbung ist bei derartigem Material kaum zu erkennen. Die an verschiedenen Hirnstellen sich findenden Blutextravasate dürften agonal entstanden sein, da ihre Umgebung reaktionslos geblieben ist.

Die pathologisch-anatomische Diagnose.

Multiple Mißbildungen: Mikrocephalie mit Hydrocephalus internus bei noch vorhandener, z. T. ziemlich ausgesprochener Myelinisationsgliose. Starke Erweiterung beider Herzhöhlen bei Defekt der Kammerscheidewand in der Gegend der Pars membranacea. Hufeisenniere. Abnorme Lappung des rechten Mittellappens der Lunge. Verschmelzung zweier Pulmonalklappen. Abnorme Lappung der Leber. Nebenmilz im Milzhilus.

Multiple Blutungen der Lungen, kleine Blutungen der Magenschleimhaut. Zeichen allgemeiner Blutstauung, namentlich von Leber, Milz und Nieren.

Besprechung. Die Deutung histologischer Befunde im Gehirn des Neugeborenen begegnet insofern oft Schwierigkeiten, als die Unterscheidung zwischen einwandfreien, wirklich entzündlichen Infiltraten und vaskulären bezw. ventrikulären Keimbezirken nicht immer leicht zu treffen ist. In der Literatur wird auf diese Schwierigkeit hingewiesen. Wenn auch S c h e r e r in seiner Arbeit über die feinere Morphologie des frühkindlichen Gehirns die Ansicht vertritt, daß eine Verwechslung der Keimzentren mit entzündlichen Infiltraten für jeden, der einige neurohistologische Erfahrungen besitzt, gänzlich unverständlich sei, so steht dem die Tatsache gegenüber, daß de facto schon namhafte Histologen einer unrichtigen Deutung der Verhältnisse zum Opfer gefallen sind.

Ursprünglich hat F i s c h l diese Zellherde als entzündlich aufgefaßt. Die Untersuchungen von H i s und R a n k e haben erstmals die Bedeutung dieser Zentren ins rechte Licht gerückt. Es handelt sich um Ueberreste der embryonalen Matrix. In den ersten Monaten des intrauterinen Lebens läßt sich eine dichte, gleichförmige Schicht von dieser ventrikulären Keimmasse der Matrix feststellen. In den späteren Stadien kommt es dann zur Lockerung und allmählichen Auflösung dieser Zone, und es bleiben vorwiegend nur noch perivaskuläre Zellinseln bestehen. R a n k e hat angenommen, daß die Zellinseln normalerweise am Ende des 7. Monats des fetalen Lebens verschwinden sollten. Bis zu welchem Zeitpunkt physiologischerweise Keimzentren vorkommen dürfen, ist aber auch heute noch nicht geklärt. Aus der Schule von S p i e l m e y e r hat S c h e r e r, dann später vor allem O p a l s k i auch bei erwachsenen Menschen z. T. noch derartige Lager von Zellen auffinden können, die als Reste des Keimgewebes zu bewerten sind.

Ceelen hat die subependymären Zellanhäufungen und die umschriebenen Zellinfiltrate wieder als entzündlich gedeutet, später aber unter Berücksichtigung der Arbeiten von Ranke seine Ansicht korrigiert. Schmincke hat die Infiltrate als durch reaktive Gliawucherungen bedingt aufgefaßt. In neuerer Zeit hat Goldzieher über entzündliche Veränderungen im Zwischenhirn bei sog. Exsiccose berichtet. Es konnte aber einwandfrei nachgewiesen werden, daß der Autor die physiologischen Keimzentren als entzündlich gedeutet hat.

Folgende morphologische Eigentümlichkeiten können die Unterscheidung zwischen Keimzentren und entzündlichen Infiltraten erleichtern:

1. Die Zellen der Keimzentren, die kleine, runde, chromatinreiche Kerne besitzen, lassen keine Plasmaantönung erkennen.
2. Die Keimzentren sind mehr oder weniger scharf gegen die Umgebung abgegrenzt. Das ist auch der Grund, weshalb Ceelen von einem „zu friedlichen" Eindruck spricht, um an Entzündungsinfiltrat zu denken.
3. Gelapptkernige Zellen finden sich keine.
4. In unmittelbarer Nähe der Keimzentren finden sich große, bläschenförmige, helle, chromatinarme Zellkerne. Sie sollen durch komplizierte Umbauprozesse aus den kleinen, chromatinreichen entstehen.
5. Die Keimzentren können auch vollständig unabhängig von Gefäßen vorkommen.
6. Beim Neugeborenen kommt es bei wirklich entzündlichen Prozessen vorwiegend zu diffuser Ausbreitung der Entzündungszellen im ektodermalen Gewebe. Der Typus der adventitiellen Infiltrate, wie er beim Erwachsenen die Regel ist, tritt beim Neugeborenen an Häufigkeit zurück. Ranke führt dieses Verhalten auf die noch mangelhafte Ausbildung der Lymphscheiden und der gliösen Grenzhäute zurück.

Die Frage nach der entzündlichen Genese ist damit aber noch nicht beantwortet. Die Nissl-Spielmeyer'sche Definition des encephalitischen Symptomenkomplexes erschöpft sich ja nicht in dem Phänomen der zelligen Infiltration mesodermaler Abkömmlinge. Die encephalitische Reaktion ist auch gekennzeichnet durch aktive Veränderungen der Neuroglia. Dürfen wir beim Erwachsenen auf Grund des alleinigen Befundes von Gliaveränderungen ohne infiltrative Erscheinungen des mesodermalen Stromas die Diagnose

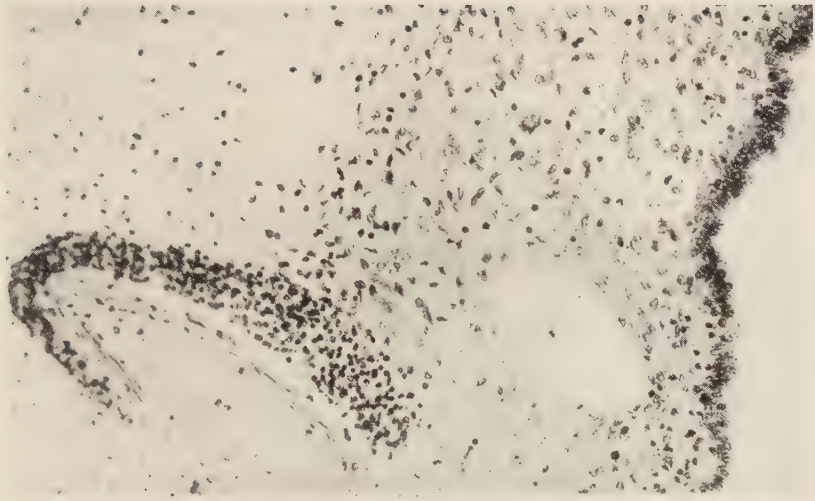

Fig. 1.
Typisches perivaskuläres Keimzentrum. Abbau und Umbau des periventrikulären Keimlagers.
(Periplan 8, Apochromat 16 mm.)
Siehe Seite 10



Fig. 2.
Die mächtig entzündlich verdickte Leptomeninx.
(Periplan 6, Apochromat 8 mm.)
Siehe Seite 15

Encephalitis nicht stellen, so ist es erst recht beim Säugling gewagt, eine diffuse Gliose oder umschriebene Gliaknötchen allein als entzündlich anzusprechen.

Die Gliaverhältnisse beim Säugling sind außerordentlich kompliziert. Sie bilden die Hauptschwierigkeit bei der Beurteilung der Säuglingsgehirne, ein Umstand, der hauptsächlich durch die noch ungenügende Erforschung der Entwicklungsvorgänge im Säuglingsgehirn begründet ist. Siwe kommt in dem 1938 erstmals erschienen Handbuch der Anatomie des Kindes zu der interessanten Feststellung, daß wir bezüglich der Entwicklung des Gehirns bei Embryonen besser unterrichtet sind als bei Säuglingen.

Als auffallendste Erscheinung bei der histologischen Untersuchung des Neugeborenengehirns erweisen sich zunächst die örtlichen Schwankungen der Gliazelldichte. Ausgesprochen zellarme Bezirke wechseln mit solchen, die auf das dichteste mit Gliazellen durchsetzt sind. Roback und Scherer sprechen direkt von „chaotischen" Zuständen des Gliabildes. Im Schrifttum sind diese wilden Gliareaktionen oft entzündlich oder geburtstraumatisch aufgefaßt worden. Die Tatsache, daß sie aber immer und immer wieder (auch bei Kaiserschnitt-Kindern) mit der gleichen Regelmäßigkeit vorkommen, berechtigt, a priori hier einen physiologischen Vorgang anzunehmen.

Die einzelnen Gliaelemente, die beim Säuglingsgehirn im Nissl-Bild zur Darstellung gelangen, sind folgende:

1. Makroglia: Mäßig helle, chromatinarme, über-lymphozytengroße, runde Kerne. Bisweilen sind diese auch längsoval. Das Plasma ist nicht angetönt oder nur leicht angedeutet.
2. Oligodendroglia: Dunkle, chromatinreiche, lymphozytengroße, runde Kerne ohne Plasmaantönung.
3. Mikroglia (Hortega'sche Zellen): Dunkle, chromatinreiche, klein-längliche, oft unregelmäßig abgebogene Kerne.

   Diese drei Formen unterscheiden sich nicht von den bei den Erwachsenen physiologischerweise vorkommenden Gliaelementen. Bemerkenswert ist, daß beim Säugling die Marksubstanz außerordentlich arm an Oligodendroelementen ist.
4. Makroelemente mit starker Plasmaantönung.
5. Oligoelemente mit starker Plasmaantönung.
6. Stäbchenzellen: Lange, dünne Kerne, auch geknickt und abgebogen, von wechselndem Chromatingehalt.

   Die Formen 4 bis 6 finden sich beim Erwachsenen nur unter pathologischen Bedingungen. Die Plasmaantönung er-

reicht dabei nicht die gleiche Stärke. Sie ist immer das Kennzeichen proliferativer Prozesse.

7. Unreife Formen: Auffallend helle, chromatinarme, runde bis rund-ovale Kerne, die noch größer als die Makrogliazellen sind. Kaum sichtbare, zarte Plasmastrukturen.

Diese Zellen finden sich beim Erwachsenen nicht mehr.

Es ist das Verdienst von Roback und Scherer, die histogenetischen Verhältnisse im Säuglingsgehirn unserem Verständnis näher gebracht zu haben. Die beiden Autoren konnten nachweisen, daß die in Frage stehenden, gliazellreichen Bezirke, die die unverkennbaren Zeichen der Proliferation darbieten, zu verschiedenen Zeiten an allen Stellen des Zentralnervensystems auftreten. Sie bringen die Gliose in Beziehung zur Myelinisation und sprechen von der physiologischen Myelinisationsgliose.

Charakteristisch für die Myelinisationsgliose sind die den Prozeß einleitenden, unreifen, großen, bläschenförmigen, hellen Gliazellen. Echt entzündliche Gliose, wie wir sie etwa bei der Lues congenita beobachten, läßt diese Zellform vollständig vermissen. Auf dem Höhepunkt der Myelinisation liegen etwas kleinere, dunkler gefärbte Kerne in großer Zahl vor. Sie werden in exzentrischer Lage von einem dunkel sich anfärbenden Plasma begrenzt.

Besonders eindrücklich schildern Roback und Scherer die Verhältnisse in der inneren Kapsel, die etwa zur Zeit der Geburt das Stadium der Myelinisationsgliose durchmacht. Die innere Kapsel erscheint makroskopisch als dunkler Streifen gegenüber den relativ helleren, anliegenden Kerngebieten. Beim Erwachsenen und auch beim Feten heben sich gerade umgekehrt die hellen Faserzüge von den dunklen Kerngebieten ab.

Zur Diagnose. Sind die vorliegenden Gehirnbefunde noch im Rahmen der physiologischen Entwicklung verständlich oder handelt es sich um Veränderungen, die im Sinne einer partiellen Entwicklungshemmung als pathologisch aufzufassen sind?

Wir möchten den Säuglingsfall zu den Erscheinungsformen der Mikrocephalie rechnen. Schon rein äußerlich war ja die Schädelkonfiguration auffallend. Die Klinik sprach von typischem Vogelgesicht (Aztekentypus). Die multiplen Mißbildungen, die z. T. schon klinisch diagnostiziert wurden und die damit verbundene Lebensunfähigkeit bestärken uns in dieser Richtung. Das Mißverhältnis von Kleinhirn und Großhirn und der ausgebildete Hydrocephalus internus sprechen bei Abwesenheit entzündlicher Prozesse für das

Vorliegen eines entwicklungsgestörten Gehirns. Der Hydrocephalus ist wohl ex vacuo entstanden. Der Flüssigkeitsgehalt der Ventrikel ist nur insofern vermehrt, als die Wandungen durch pathologische Prozesse in ihrem Volumen gemindert erscheinen.

Die Frage, ob es sich um eine Microcephalia vera, d. h. um eine reine Entwicklungshemmung handelt, oder um eine Pseudomikrocephalie, d. h. um die Einwirkungsfolgen eines intrauterin durchgemachten, aber exogen bedingten Prozesses, ist kaum mit Sicherheit zu entscheiden.

FALL 2:

SEKTION Nr. 391/38, ROLAND J.

Klinisches: Familienanamnese o. B. Mutter gesund, Primipara. Keine Fehlgeburten. Wa - Reaktion der Eltern negativ.

Geburt: 7 Wochen vor dem Termin. Vorzeitiger Blasensprung. Primäre Wehenschwäche. Eröffnung 3 Std. 20 Min., Austreibung 25 Minuten. Reine Steißlage. Plazenta 710 g, 20 : 19: 3 cm dick.

Kind: 2070 g, 43 cm, blaß-asphyktisch, beginnt nach 1 Minute auf Hautreize, Lobelin und Coramin zu schreien. Das Kind verbringt die ersten zehn Tage im Frauenspital Basel. Es erhält acht bis neun Mahlzeiten täglich, z. T. fremde Brust, da die Mutter an einer Hypogalactie leidet. Bis zum 7. Tag hat es an Gewicht ständig abgenommen (1920 g). Am 10. Tag Gewicht 1970 g. Einweisung ins Kinderspital mit der Diagnose: Frühgeburt, schwere Hypogalactie der Mutter.

Status, aufgenommen am 10. Lebenstag im Kinderspital Basel (27. Juni): Zeichen der Frühgeburt. Die Nägel erreichen die Fingerkuppen noch nicht. Schreit wenig. Geringes Fettpolster. Haut rosig, leicht gelblich. Muskulatur auffallend schlaff; ausgesprochene Hypotonie. Gerader ø 11, großer querer 9, kleiner querer 8, Umfang 33. Große Fontanelle 2 : 1 Querfinger, ein wenig gespannt. Leichter Ikterus der Skleren; geringer Strabismus divergens. Geringgradiges Lidoedem. Atmung gleichmäßig, leises, unbestimmtes Atmen. Herz o. B. Abdomen etwas aufgetrieben, verstärkte Venenzeichnung. Leber und Milz o. B. Descensus vollzogen. Nabel noch etwas feucht. Reflexe lebhaft, aber ohne Besonderheiten. Lymphknoten keine tastbar.

Verlauf: im Kinderspital: Die ersten zehn Tage (vom 27. Juni bis 6. Juli) bleibt Gewicht konstant auf 2000 g. Trinkt schlecht: 135, 313, 280, 277, 260, 265, 260, 280, 310, 300 FM. Nie Erbrechen. Stühle regelmäßig zwei- bis dreimal täglich. Temperatur normal bis leicht erhöht. Am 7. Juli plötzlicher Temperaturanstieg auf 40,2°. Klinisch und röntgenologisch Zeichen doppelseitiger Bronchopneumonie. Im Anschluß daran dünne Stühle, Erbrechen, Zeichen von Exsiccose. Mit dem Fieberanstieg langdauernde, feinschlägige Krämpfe, die auch nach Abfall der Temperatur andauern. Urin: Spur Eiweiß. Blut: Hgl. 53, Leucozyten 14 700. Erythrozyten 2,7 Millionen; Anisozytose, hyperchrome und hypochrome Formen, teilweise stark toxisch granulierte Neutrophile. Stabkernige 9 %, Segmentierte 42 %, Monozyten 8 %, Eosinophile 9 %, Lymphozyten 32 %. Am 8. Juli Temperaturabstieg zur Norm, am 10. Juli erneut Anstieg auf 40°, am 14. Juli Exitus letalis.

Klinische Diagnose: Frühgeburt, Aspirationspneumonie.

Aus dem Sektionsprotokoll (Obduzent Dr. Scheidegger): Stark ausgebildete Totenstarre, Pupillen eng, gleich. Die Leber steht etwas mehr wie 1 Querfinger unterhalb dem Rippenbogen. Die Milz erreicht eben den Rippenbogen. Bei Eröffnung des Brustkorbes sinken die Lungen nur wenig zurück. Man kann unter der Pleura beidseits Luftblasen mit bloßem Auge erkennen. Beide Lungen sind fleckig, und zwar handelt es sich um eine feine Fleckung des Gewebes mit dunkleren und helleren Partien. Letztere sind z. T. etwas eingefallen. Vom Ober- und Unterlappen links ist ziemlich viel Flüssigkeit abzustreifen. Rechte Lunge gebläht, Schnittfläche des Oberlappens fleckig dunkelgrau und hellgelbrötlich, im Mittellappen sind stärkere lufthaltige Bezirke vorhanden, andere sind eingesunken, luftleer. Paravertebral Luftgehalt herabgesetzt, ausgesprochen luftleere Bezirke sind im ganzen selten. Das Herz relativ groß, links gut, rechts wenig kontrahiert. Das Myocard außerordentlich blaß, etwas gelblich gefärbt. Milz ist groß, ziemlich fest, vorderer Rand gekerbt, Schnittfläche braunrötlich, etwas trocken. Leber braungelb, Schnittfläche saftreich, blutarm. Nieren blaurötlich, saft- und blutreich. Nebennieren klein, blutreich.

Der Schädel wird nach der Tentoriummethode eröffnet. Dabei zeigt sich, daß die Dura mit Blutmassen bedeckt ist. Z. T. haften der Dura besonders gegen das Occipitalhirn zu auch gelbbräunliche Massen fest an. Gehirn sehr weich, reißt sehr leicht ein. Man kann rechts feststellen, wie eine große Höhle vorliegt, die dem erweiter-

ten Ventrikel entspricht. Beim Abheben des Occipitallappens vom Tentorium zeigt sich, wie am Tentorium bräunliche Massen ziemlich fest anhaften. Es ist auch ein Einriß auf der rechten Seite festzustellen, allerdings ist derselbe nicht sehr ausgesprochen. Reichlich Blut haftet ebenfalls der Falx an. Man kann bräunliche und frische, rote, blutige Auflagerungen unterscheiden. Die bräunlichen Massen werden von der Dura abgestreift; ein Riß in der Dura ist aber nicht erkennbar, es scheint also die Blutung nicht aus dem Längsblutleiter zu stammen, sondern von dem an sich kleinen Riß im Bereich des rechten Tentoriums. Die Seitenventrikel des Gehirns sind weit und enthalten eine gelbliche, sulzige Masse. Z. T. ist dieselbe geronnen. Man kann am Gehirn eigenartig gelbliche Flecken unterscheiden, die meistens etwas eingesunken sind und sich eher härter anfühlen als das umliegende, weiche, saftreiche Hirngewebe. Das Gehirn wird in Formol fixiert.

Organgewichte: Leber 234 g, Milz 17 g.

Histologische Untersuchung.

Aus dem zuerst formolfixierten Material wurden größere Scheiben hauptsächlich aus jenen Gebieten entnommen, die gelbliche Verfärbungen aufwiesen. So wurden Uebersichtsschnitte durch Occipitalhirn, Brücke und Parietalhirn angelegt, außerdem durch das Gebiet der Rautengrube. Färbungen: An Celloidinschnitten Thioninblau, Berlinerblau, Hämalaun-Eosin, van Gieson und Markscheidenfärbung nach Kultschitsky. An Gelatineschnitten Sudan-Hämatoxilin mod. nach Romeis; ferner Jahnel'sche Spirochätensilberimprägnation an zahlreichen formolfixierten Blöcken.

Die Leptomeninx des Groß- und Kleinhirns zeigt eine sehr starke, zellige Infiltration, die zu einer deutlichen Verdickung dieser Schicht führt. Sowohl die Basis als auch die Konvexität ist entzündlich verändert. Die Infiltrate lassen sich auch im Bereich der Sulci in die Tiefe verfolgen. Die Blutgefäße sind von einer allgemeinen, entzündlichen Hyperämie betroffen, auch dort, wo die Leptomeninx weniger intensiv entzündlich infiltriert erscheint. Bei der Kontrolle der Zellinfiltrate, die sich in der Meninx finden, fällt auf, daß es sich um ganz verschiedene Zellelemente handelt. Zum größten Teil sind es hämatogene Entzündungszellen. Ueberwiegend kommt es zur Einlagerung von Lymphozyten; daneben Plasmazellen und polymorphkernige Leukozyten. Neben diesen hämatogenen Entzündungszellen lassen sich gewucherte Gefäßwandzellen unterscheiden. Da und dort treten gehäuft Fibroblasten auf. An

den Stellen, wo makroskopisch die gelben Flecke vorlagen, läßt sich eine Ablagerung von Blutpigment nachweisen. In den Eisenpräparaten kann man Eisenpigment in feinen Lagen erkennen, besonders in Gefäßnähe; z. T. sind gewisse Schichtungen und Lagen von faserigem Gewebe und von Blutpigmentablagerungen vorhanden. An den gleichen Stellen finden sich im Gewebe auch große, blasige Elemente mit etwas wabigem Protoplasma und meistens zentral gelagerten, kleineren Kernen. Die Fettfärbung ergibt reichlich Lipoide, die in diesen eben erwähnten Elementen eingeschlossen sind. Die Bezirke mit erhöhter Lipoidspeicherung und den Zeichen älterer Blutungen sind noch weiterhin kompliziert durch das Vorhandensein unzweifelhaft frischer Blutungen. In einzelnen Zellen sind bräunliche Pigmentmassen eingeschlossen, die sich bei der Eisenreaktion nicht positiv verhalten. Die kleineren und größeren Gefäße sind hauptsächlich mit Entzündungszellen umscheidet. Die Gefäßwände sind z. T. von diesen Zellformen etwas durchsetzt. Es fehlen aber Reaktionen, die an eine Nekrose der Gefäßwand erinnern und auch Prozesse, die im Sinne einer progressiven Umwandlung zur Obliteration größerer und kleinerer Gefäße führen. Im van Giesonpräparat ist eine deutliche Vermehrung des kollagenen Gewebes festzustellen, und zwar ist diese Verdickung und z. T. frische Bindegewebssprossung im ganzen Verlauf der Leptomeninx zu beobachten, nicht nur da, wo die erwähnten starken Zellreaktionen und Blutungen vorkommen. In den äußeren Lagen ist das kollagene Bindegewebe meist etwas zellärmer als in den Partien, die gegen den Cortex gelagert sind.

Die Gehirnsubstanz ist nun ebenfalls schwer verändert. Teilweise hat der Entzündungsprozeß in der Leptomeninx kontinuierlich auf die Gehirnoberfläche übergegriffen, teilweise liegen Zellreaktionen vor, die mehr herdförmig eine gewisse Abhängigkeit von den Gefäßen zeigen. Man kann verfolgen, wie einzelnen Gefäßen entlang der Entzündungsprozeß auf das Hirngewebe übergeht. Bei der Kontrolle dieser Gefäße fällt auf, daß der ganze Gefäßmantel durch die zelligen Infiltrate aufgelockert ist. Die Gefäße sind verbreitert. Es sind wieder die gleichen hämatogenen Entzündungszellen. Auch adventitielle Sprossungen kommen vor.

Die Glia zeigt überall im Bereiche des Entzündungsprozesses, hauptsächlich im Bereich des Cortex eine Durchsetzung mit großen, wabigen Zellen, die sich nicht sehr deutlich im Kresylpräparat hervorheben. Bei der Fettreaktion erweisen sich diese Elemente als sehr stark mit Lipoiden beladen und sind als sog. Fettkörnchen-

zellen, als gemästete Gliazellen zu bezeichnen. Die Oligodendroglia ist öfters um den Entzündungsprozeß herum deutlich vermehrt. Eine nennenswerte Vermehrung an Hortega-Gliazellen liegt nicht vor. Hie und da finden sich mehr knötchenförmige, kleine Gliazellhaufen, die z. T. sicherlich gefäßabhängig sind und die sich vom Cortex aus bis in die tiefen Markschichten verfolgen lassen. Einzelne dieser Zellhaufen finden sich besonders scharf abgesetzt in den äußersten Cortexschichten. Gehäuft kann man solche Gliazellknötchen im Mark des Kleinhirns finden, seltener in der Kleinhirnrinde; z. T. kommen aber auch hier Gliasprossungen vor, die den Cortex betreffen und die zum Bilde eines sog. Gliastrauchwerkes führen. — Schwerere Veränderungen an den Ganglienzellen, besonders im Kleinhirn, sind nicht vorhanden. — In den Kerngebieten der Brücke sind ebenfalls Gliaknoten, die stellenweise sehr dicht sind und größere Ausdehnung annehmen. — Das Ependym ist z. T. weitgehend zerstört; der Zellbelag ist auf weite Strecken nicht mehr festzustellen. Hier findet sich nur eine verbreiterte, etwas nekrotisch erscheinende Partie, auf die ein vermehrt entzündlich infiltriertes, zellreiches, gliöses Gewebe folgt. Im Bereich des Aquaeductus ist das Ependym z. T. noch erhalten, z. T. sind hier aber ebenfalls schwere Veränderungen im Sinne ausgedehnter Gewebsnekrosen vorhanden. Auch Gliaproliferationen sind erkennbar, die öfters kleinere Ependymknötchen bedingen. Gerade wo diese Ependymknötchen vorliegen, ist die Gliaproliferation sehr deutlich. Der Plexus chorioideus zeigt z. T. ebenfalls eine Häufung lipoidtragender Zellen bei feinen zelligen Infiltraten.

Was nun den eigentlichen Entzündungsprozeß, d. h. seine Ausbreitung anbelangt, so muß hervorgehoben werden, daß die stärksten Zellinfiltrate sich in der Leptomeninx finden und von hier aus teilweise auf das Gehirn übergegriffen haben. Es liegt hier einerseits jener Ausbreitungsmodus der Meningoencephalitis vor, der durch kontinuierliches Uebergreifen des Entzündungsprozesses der Leptomeninx auf das Gehirn gekennzeichnet ist. Anderseits läßt sich an zahlreichen Stellen eine deutliche Grenze zwischen dem Cortex und der Meninx feststellen. Ein kontinuierliches Weiterschreiten der Zellinfiltrate liegt hier nicht vor. Die Entzündung geht vielmehr den Gefäßen entlang in die Gehirnsubstanz über. Ein dritter Modus der Ausbreitung muß sich über den Liquorweg vollzogen haben. Außerdem ist in der Rinde und im Mark des Groß- und Kleinhirns noch ein fleckförmig verteilter Entzündungstypus erkennbar.

Abgesehen von den eigentlichen, entzündlichen Reaktionen finden sich im Gehirn multiple, schwere degenerative Umänderungen, die schon makroskopisch als Erweichungen und beginnende Verflüssigungen imponiert haben. Es sind das diejenigen Stellen im Schnittpräparat, bei denen die Fettkörnchenzellen gehäuft auftreten. Die Zellkerne färben sich hier z. T. nicht mehr an, z. T. nur sehr schwach und zeigen deutliche Kern- und Zellschädigungen. In der Peripherie solcher Erweichungsherde liegen um die Gefäße herum dichte Mäntel von Fettkörnchenzellen. Z. T. ist das Lipoid auch schon in der Gefäßwand eingelagert. Diese erwähnten Erweichungsherde sind nicht nur in der Rinde, sondern auch im Mark vorhanden, in letzterem aber sehr viel weniger ausgedehnt. Frische Blutungen im Gehirngewebe ohne nennenswerte Ablagerungen von Hämosiderinpigment sind ein häufiges Vorkommnis. Der größte Teil dieser Blutungen ist wohl als direkte Folge der Encephalitis aufzufassen, d. h. es handelt sich um entzündlich bedingte Hämorrhagien. — Bei den Markscheidenpräparaten sind Markscheidenveränderungen nicht vorhanden. Es muß aber bemerkt werden, daß in diesem Alter markhaltiges Hirngewebe überhaupt nur sehr spärlich zur Ausbildung gelangt ist. — Präparate, die nach Jahnel behandelt wurden zur Darstellung von Syphilisspirochäten, lassen nirgends Spirochäten nachweisen. — Auch Bakterienhaufen waren nicht auffindbar.

Lunge: Starke Stauung mit Desquamativpneumonie. Z. T. ist mehr der Typus der älteren Pneumonie vorhanden, hauptsächlich an Stellen, wo Ablagerungen vorkommen und Einlagerungen in die Alveolen, t. Hornschüppchen, t. Meconium. Das interstitielle Gewebe ist verbreitert, stark mit Rundzellen durchsetzt. Das Bild erinnert stellenweise an die chronische, interstitielle Pneumonie. Häufig sind hier auch eosinophile Leukozyten vorhanden.

Leber: Die Leber zeigt mäßige Stauung, z. T. umschriebene Vernarbungen und atrophische Partien, die an das Bild einer Zirrhose erinnern. Es kommt hier auch zur Ablagerung von Gallepigment. Es ist auffallend, wie in dem verbreiterten Zwischengewebe sehr viele granulierte Leukozyten vorkommen, auch Lymphozyten und Plasmazellen. Da, wo das Narbengewebe sich ausbreitet, sind noch Reste von Leberzellbalken erhalten. Fett ist in feintropfiger Form abgelagert, und zwar herdförmig angeordnet.

Milz: Sie ist stark gestaut, die Zeichnung etwas verwaschen.

Nieren: Sie sind gestaut; keine zelligen Infiltrationen.

Die pathologisch-anatomische Diagnose.

Meningoencephalitis: Starke, ältere, wahrscheinlich hämatogen entstandene Meningitis mit fortgeleiteter Encephalitis. Starker Haematocephalus externus. Alte Blutpigmentablagerungen vorwiegend über der Falx cerebri und über dem rechten Tentorium bei kleinem Einriß im rechten Tentorium. Feine frische Blutungen der weichen Hirnhäute mit umschriebenen infarktartigen Bezirken in der Groß- und Kleinhirnrinde neben gliösen Reaktionen. Hydrocephalus internus. Verfettung und trübe Schwellung der Leber bei leichtem Ikterus. Starke Anämie des Myocards. Allgemeine Anämie. Feinfleckige Pneumonie beider Lungen. Oedem und trübe Schwellung des Nierenparenchyms. Leichte Hyperplasie der Milz.

Besprechung.

Es handelt sich um einen Säugling, der von Geburt an offensichtlich Störungen zeigte. Die Klinik hat sich mit der Diagnose Frühgeburt begnügt und implicite die „Lebensschwäche" für das Nichtgedeihen verantwortlich gemacht. Die pathologisch-anatomische Untersuchung läßt einerseits erkennen, daß an der für Geburtstraumen typischen Stelle im Tentorium cerebelli ein Einriß vorliegt. Eine ausgesprochen rasche Geburt in reiner Steißlage bei einer Erstgebärenden prädisponiert erfahrungsgemäß zu inneren Schädeltraumen. Auch sind bei Frühgeburten Geburtstraumen prozentual häufiger als bei reifen Früchten. Anderseits weist aber die histologische Untersuchung auf hochgradige, entzündliche Prozesse in den Hirnhäuten und im Gehirn hin, die nicht ohne weiteres geburtstraumatisch erklärt werden können.

Wir möchten hervorheben, daß die in Frage stehenden Veränderungen mit der Encephalitis interstitialis congenita Virchow nichts gemein haben. Die Encephalitis Virchow, deren pathologisch-anatomische Stellung auch heute nicht restlos geklärt ist, wird nach dem Vorschlage von Spatz zu den Pseudoencephalitiden gerechnet, d. h. zu jener uneinheitlichen Gruppe von Hirnerkrankungen, die zwar landläufig immer noch als „Encephalitis" schlechthin bezeichnet werden, die aber ihrem Wesen nach mit den unter dem Begriff der „Entzündung" zusammengefaßten Phänomenen keine direkte Beziehung haben.

Die Meningoencephalitis in unserem Falle als symptomatische Entzündung im Sinne Spielmeyers aufzufassen, kommt nicht in Frage. Die Reaktionen, die durch geburtstraumatische Schädigungen des Zentralnervensystems ausgelöst werden, haben er-

fahrungsgemäß einen ganz anderen Charakter. Das Bild wird in unserem Fall vielmehr beherrscht durch schwere, echte Entzündung der Meninx und des Gehirns.

Die pathologisch-anatomischen Veränderungen lassen an eine spezifische Erkrankung denken. Aehnliche Hirnbefunde sind bei Lues congenita beschrieben worden. Auch die Verhältnisse in der Leber, in der Milz und in den Lungen lassen eine syphilitische Infektion vermuten. Es muß aber betont werden, daß die morphologischen Bilder in ätiologischer Hinsicht das Vorhandensein eines bestimmten Erregers nicht beweisen. Eine typische Feuersteinleber und eine typische Pneumonia alba liegen nicht vor. Auch die bei Lues congenita anzutreffenden Intimawucherungen der Gefäße konnten nirgends festgestellt werden.

Am ehesten ist eine metastatische, wohl hämatogen entstandene Entzündung mit unspezifischem Charakter anzunehmen. Das geburtstraumatisch geschädigte Gehirn bietet den Bakterien zweifellos günstige Lebensbedingungen. Diese Tatsache steht in voller Uebereinstimmung mit experimentellen Erhebungen. Es ist wohl intra partum zu einer infizierenden Fruchtwasseraspiration gekommen, die infolge einer hier nicht näher zu ergründenden Reaktionslage zu dem Typus der chronisch verlaufenden, interstitiellen Pneumonie geführt hat, die ihrerseits bakterielle Streuungen in die Leber und in die Hirnhäute bewirkte. Der Zeitpunkt, in welchem der Entzündungsprozeß in der Meninx eingesetzt hat, ist nicht genau zu eruieren; am wahrscheinlichsten hat er unmittelbar nach der Geburt begonnen.

Zusammenfassung.

In zwei Fällen lassen sich im Gehirn eines zweitägigen und eines vier Wochen alten Kindes zellige Reaktionen im Gehirngewebe nachweisen. Bei dem ersten Fall handelt es sich um größere, oft gruppenweise beieinander liegende Zellhaufen, die besonders in Ventrikelnähe sich vorfinden und die auf den ersten Blick eine gewisse Aehnlichkeit mit einer Encephalitis aufweisen. Histologisch ergibt sich jedoch, daß keine entzündliche Reaktion des Hirngewebes vorliegen kann, da eine Beteiligung des mesenchymalen Gefäßapparates fehlt und auch eigentliche entzündliche Gliaproliferationen nicht nachgewiesen werden können. Es handelt sich hier um Reste des Keimlagers, die man in mehreren Fällen im Gehirn von Neugeborenen und kleinen Kindern feststellen konnte. Der Hydrocephalus, der neben andern Mißbildungen in diesem Fall bestand, ist nicht als entzündlich bedingt aufzufassen.

Im zweiten Falle findet sich bei dem vier Wochen alten Kind eine ausgesprochene, zellige Reaktion der Leptomeninx und des Gehirns, die sämtliche Zeichen der echten Encephalitis feststellen läßt. Es kommt zu Gliaproliferationen und zu einer starken Beteiligung des Gefäßapparates mit Auswanderung von hämatogenen Entzündungszellen. Der Prozeß ist besonders stark im Gebiet der Leptomeninx und läßt hier öfters schichtenweise eine Bindegewebsvermehrung und entzündliche Reaktion unterscheiden. Von der Hirnhaut aus ist die Entzündung entweder den Gefäßen entlang auf das Hirngewebe übergegangen oder aber es ist eine kontinuierliche Fortleitung des Prozesses auf den Cortex und das Mark zustande gekommen. Die Blutungen sind als entzündlich bedingt aufzufassen. Blutpigmentablagerungen finden sich nicht sehr zahlreich. Die Ursache dieser Encephalitis und Leptomeningitis ist nach dem histologischen Befund allein nicht eindeutig. Eine auf traumatische Geburtsschädigung beruhende, symptomatische Encephalitis des Gehirns ist abzulehnen, da der Prozeß alle Zeichen der echten Encephalitis aufweist. Eine spezifische Encephalitis muß erwogen werden. Die Gliareaktion, vor allem auch das Verhalten der kleineren Gefäße scheint allerdings nicht charakteristisch für einen syphilitischen Prozeß. Trotz des negativen Ausfalls der Spirochätendarstellung ist aber eine Syphilis nicht absolut auszuschließen, da im kindlichen Gehirn die syphilitische Entzündung nicht gleich verläuft wie beim Erwachsenen und auch der Spirochätennachweis nicht immer gelingt. Am ehesten handelt es sich hier um einen schon sehr früh, eventuell bei oder kurz nach der Geburt wohl hämatogen entstandenen Entzündungsprozeß, der allerdings sich anamnestisch nicht genauer klären läßt. Es ist möglich, daß ein Infekt während der Geburt oder kurz nachher zu dieser ausgedehnten Entzündung der weichen Hirnhäute und des geburtstraumatisch geschädigten Gehirns geführt hat. Auch die Veränderungen der Leber und z. T. der Lungen sprechen für frühere, entzündliche Reaktion. Anlaß dazu könnte eine Aspirationspneumonie oder eine Infektion vom Nabel aus gegeben haben.

LITERATURVERZEICHNIS

Babonneix, L.: Encephalitis aigues chez l'enfant. Rev. de méd. 1932, no. 7, p. 422.

Baker, A.: The non suppurative forms of encephal. Arch. of Path. 1935, 19, S. 213.

Belezky, W. K.: Ueber die Histogenese der Mesoglia. V. A., 1932, 284, S. 295.

Berkholz, A.: Enceph. interstitialis cong. Virchow. Mschr. f. Kdhlk., 1929, 42, S. 12.

Brandt, H.: Beitrag zur Enc. cong. Virchow. V. A. 1934, 293, S. 487.

Brusapp u. Orlandi, N.: Intorno alle lesioni cerebro-meningeali del neonato. Riv. Clin. pediatr. 1936, S. 34. H. 1.

Ceelen, W.: Ueber Gehirnbefunde bei Neugeborenen und Säuglingen. V. A. 1920, 227, H. 2, S. 157.

Ceelen, W.: Ueber Gehirnbefunde bei Neugeborenen und Säuglingen. Verh. d. D. path. Ges. 18. Tagg. 1921.

Creutzfeldt, H. G. und *Peiper, A.:* Untersuchungen über die Todesursache der Frühgeburten. Mschr. f. Kdhlk. 1932, 52, S. 24.

Doerr, R.: Aetiologie der nichteitrigen Encephalitiden des Kindesalters. Schw. Med. Jahrbuch 1930.

Duzàr, J. und *Balo, J.:* Eine interessante Enc. epidemica - Endemie an einer Säuglingsabteilung. Jb. f. Kdhlk. 1922, Bd. 99, S. 209.

Ebergényi, A.: Von den bei komplikationsfreien Geburten und Schnittentbindungen entstehenden schweren intracraniellen Blutungen. Jb. f. Kdhlk., 1935, Bd. 144, H. 5, S. 291.

Eckstein, A.: Ueber encephalitische Gehirnveränderungen bei sog. Exsiccose. Kli. Wo. 1930, Nr. 27, S. 1257.

Eckstein, A.: Zur Entstehung der Geburtsschädigungen des Z. N. S. Wiener med. Wo. 1937, Nr. 14, S. 370.

Eckstein, E.: Encephalitis im Kindesalter. Erg. d. inn. Med. u. Kdhlk., 1929, 36, S. 494.

Enneper, F.: Geburtsschädigungen beim Neugeborenen. Med. Welt 1933, Nr. 23, S. 803.

Finkelstein, H.: Säuglingskrankheiten. 1938, 4. Aufl.

Fischl: Zur Kenntnis der Enc. beim Säugling. Jb. für Kdhlk., 1899, H. 1, S. 49.

Globus, J. H., Schwarz, H. und *Gooler, P.:* Einige Beobachtungen über die normale Histologie des kindlichen Gehirns. Kli. Wo. 1932, Nr. 22, S. 937.

Gohrbrandt, E.: Ueber Gehirnbefunde bei Neugeborenen und Säuglingen. V. A. 1923, Bd. 247, S. 374.

Goldzieher, M.: Ueber encephalitische Gehirnveränderungen bei sog. Exsikkose. Kli. Wo. 1930, Nr. 21, S. 981.

Guillery, H. jr.: Entwicklungsgeschichtliche Untersuchungen als Beitrag zur Frage der Enc. interstitialis neonat. Zschr. f. die ges. Neurol. und Psych. 1923, Nr. 84, S. 205.

Guillery, H. jr.: Encephalitis Virchow und Markscheidenentwicklung. V. A. 1925, Bd. 255, S. 709.

Hausbrandt, F. und *Meier, A.:* Zur Kenntnis der geburtstraumatischen und extrauterin erworbenen Schäden des Z. N. S. bei Neugeborenen. Frankf. Z. f. Path., 1936, H. 1, S. 21.

His, W.: Die Entwicklung des menschlichen Gehirns während der ersten Lebensmonate. Leipzig, 1904.

Hochsinger, C.: Kongenitale Lues des Z. N. S., Hbuch der Haut- u. Geschlechtskr., Bd. 19. Verlag Julius Springer, Berlin.

Hollinger, F.: Ueber toxische Hirnschädigungen im frühesten Säuglingsalter. Frankf. Z. f. Path. 1933, Bd. 45, H. 2, S. 346.

Jakob, F.: Meningitis und Meningoencephalitis syph. aus Bumkes Handbuch, 1930, Bd. 11, S. 350.

Jakob, F.: Gehirnveränderungen bei der cong. Syphilis. aus Bumkes Handbuch, 1930, Bd. 11, S. 406.

Karger, P.: Zur Frage des intracraniellen Geburtstraumas. Jb. f. Kdhlk., 1932, Bd. 137, H. 1/2, S. 116.

Kimmelstiel, P.: Viridans-Encephalitis bei Endocarditis lenta. Zieglers Beitr., 1928, Bd. 79, S. 39.

Knapp, A.: Die Encephalitis. Arch. f. Psych., 1928, Bd. 83, S. 34.

Kuhn, J. K.: Ein Beitrag zur Entstehung der intracraniellen Blutungen beim Neugeborenen. Z. f. Geb. h., 1931, Bd. 99, H. 2, S. 297.

Mouriquand, G., Bernheim, M. et *Boucornont, J.:* L'encéphalite aigue dans la pneumonie infantile. Arch. méd. Enf., 1933, Nr. 8, p. 457.

Mueller, E. A.: Zur Frage des Geburtstraumas. A. f. Gyn., 1931, 146, H. 1, S. 98.

Naujoks, H.: Geburtsverletzungen des Kindes. M. med. Wo. 1936, Nr. 21, S. 835.

Naujoks, H.: Ueber intrauterine Fruchtschädigungen. M. med. Wo., 1936, S. 1039.

Neubürger: Verfettungsfrage im frühkindlichen Gehirn. Z. f. Neurol., 97, 1925, S. 598.

Nevinny, H.: Ueber die geburtstraumatischen Schädigungen des Z. N. S. Beilageh. zu Z. Geb. h. 1936, 114.

Peter, K., Wetzel, G., Heiderich, F.: Handbuch der Anatomie des Kindes. 1938, Bd. 2, S. 609 ff.

Pfaundler und *Schloßmann:* Handbuch der Kinderheilkunde, 1931, Bd. 1, S. 497.

Poeck, E.: Intrauterine Asphyxie und konsekutive intracranielle Blutung. M. f. Geb. h. u. Gyn., 1927, Bd. 77, S. 442.

Rach: Meningoencephalitis bei Lues cong. Jb. für Kdhlk. 1912, Bd. 75, S. 222.

Ranke, O.: Gewebsveränderungen im Gehirn luetischer Neugeborener, Neurol. Zbl., 1906, S. 636.

Ranke, O.: Normale und pathologische Hirnrindenbildung. Zieglers Beitr., 1910, Bd. 47, S. 51.

Ranke, O.: Ueber experimentelle Störungen von Differenzierungsvorgängen im Z. N. S., Zbl. f. Path. u. path. Anat., 1910, Bd. 21, S. 385.

Reinold, W. und *Schädrich, E.:* Ueber Enc. im Verlauf kindlicher Infektionskrankheiten. Jb. f. Kdhlk., 1929, Bd. 123, S. 243.

Ricker, G.: Die Entstehung der pathologisch anatomischen Befunde nach Hirnerschütterung in Abhängigkeit vom Gefäßsystem des Hirnes. V. A., 1919, Bd. 226, S. 180.

Rupilius, K.: Zur Enc. im Kindesalter nach Infektionskrankheiten und nach Impfung. Wien. med. Wo., 1932, Nr. 47, S. 1451.

Rydberg, E.: Cerebral injury in new-born children consequent on birth trauma, with an inquiry into the normal and pathological anatomy of the neuroglia. Acta path. Scand. (Suppl. 10), 1932.

Scherer, H. J. und *Roback, H. N.:* Ueber die feinere Morphologie des frühkindlichen Gehirns. V. A., 1935, Bd. 294, H. 2, S. 365.

Schleußing, H.: Enc. cong. vera. Schw. med. Wo., 1935, S. 225.

Schmincke, H.: Encephalitis interstitialis Virchow. Z. f. d. ges. Neurol u. Psych., 1920, Bd. 60, S. 290.

Schob, F.: Bildung von Rinde und Marklager, 1930. Path. Anat. der Psychosen, 7. Teil, im Handb. der Geisteskr. von Bumke, Bd. 11.

Schwartz, Ph.: Die Geburtsschädigungen des Gehirns und die Virchow'sche Enc. interstit. neonat. Zbl. f. Path., 1921, Bd. 32, S. 57.

Schwartz, Ph.: Die traumatischen Schädigungen des Z. N. S. durch die Geburt. Anat. Untersuchungen. Erg. inn. Med. u. Kdhlk., 1927, S. 165.

Siegmund, H.: Die Entstehung von Porencephalien und Sklerosen aus geburtstraumatischen Hirnschädigungen. V. A., 1923, Bd. 241, S. 237.

Sievers, H.: Zur Kenntnis der meningealen Reaktionen im Kindesalter. Jahrb. f. Kdhlk., 1930, Bd. 128, S. 228.

Spatz, H.: Encephalitis, 1930, Path. Anat. d. Psychosen im Handbuch Bumke, 11. Band.

Spielmeyer, W.: Histopathologie des Nervensystems. 1922.

Spielmeyer, W.: Die nichteitrigen Encephalitiden im Kindesalter. Anatom. Tatsachen und Probleme. Kli. Wo., 1929, Nr. 20, S. 956.

Tuthill, C. R.: The brain of infants and children in relation to postmortemtime. Amer. J. Path., 1936, Nr. 2, 12.

Virchow, R.: Encephalitis interstitialis congenita. V. A., B. 38, S. 129 und Bd. 44, S. 472.

Wald, A.: Systematische Untersuchungen über geburtstraumatische Veränderungen der basalen Ganglien bei Neugeborenen u. Säuglingen. Z. f. Kdhlk., 1930, Bd. 49, S. 375.

Widowitz, P.: Beitrag zum Problem der postvaccinalen Enc. Arch. f. Kdhlk., Bd. 92, S. 81, 1930.

Wieland, E.: Isolierte, tödliche Meningo-Encephalitis specifica bei cong. Säuglingssyphilis. Wien. med. Wo., 1936, Nr. 29, S. 813.

Wohlwill, F.: Zur Frage der sog. Encephalitis congenita. Z. f. d. ges. Neurol. u. Psych., 1921, Bd. 68, S. 384, und Bd. 73, S. 360.

Yllpö, A.: Pathologisch-anatomische Studien bei Frühgeburten. Z. f. Kdhlk. 1919, Bd. 20, S. 212.

Zappert, J.: Der jetzige Stand der Encephalitis-Frage im Kindesalter. Wien. kli. Wo., 1932, Nr. 24, S. 737.

Es ist mir zum Schlusse eine angenehme Pflicht, Herrn Prof. Dr. A. Werthemann für die Ueberlassung des Materials und für seine praktischen Hinweise, die er mir während meiner Arbeit gegeben hat, zu danken. Ferner spreche ich meinen Dank aus Herrn Dr. S. Scheidegger, auf dessen Anregung und unter dessen Leitung die Arbeit zustande kam.

Desgleichen seien meines Dankes versichert die Herren Prof. Dr. A. Labhardt und Prof. Dr. E. Freudenberg für die freundliche Ueberlassung der Krankengeschichten.